

L'affaire Maryline

Philippe ALLA

HIA Sainte-Anne Toulon

Maryline D

41 ans droitère

Hémiplégie D, aphasie le 23 sept 2011 à 18h30

AVP le 5 sept 2011: hématome rein G, fracture maxillaire et plancher de l'orbite, contusion pulmonaire, plaies superficielles suturées

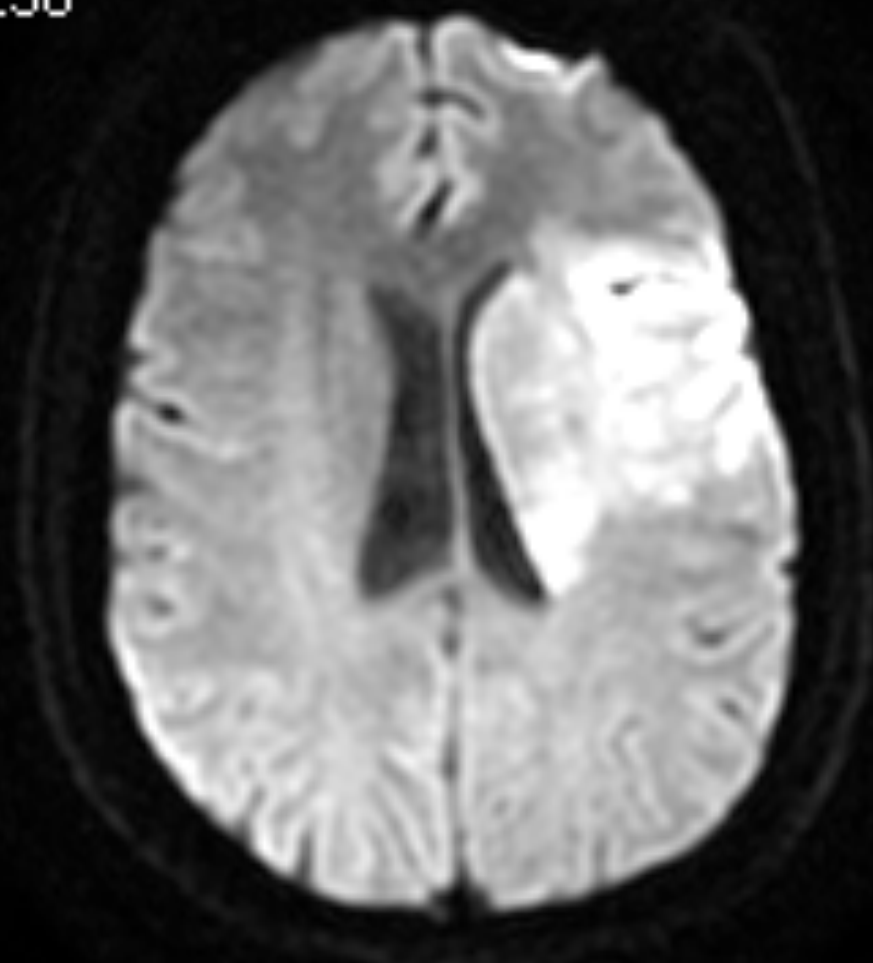
Score NIH: 21, CBH G à 21h

Impressions cliniques ?


Imageries

Dicom (161615)
256 x 256

CRANE
MR



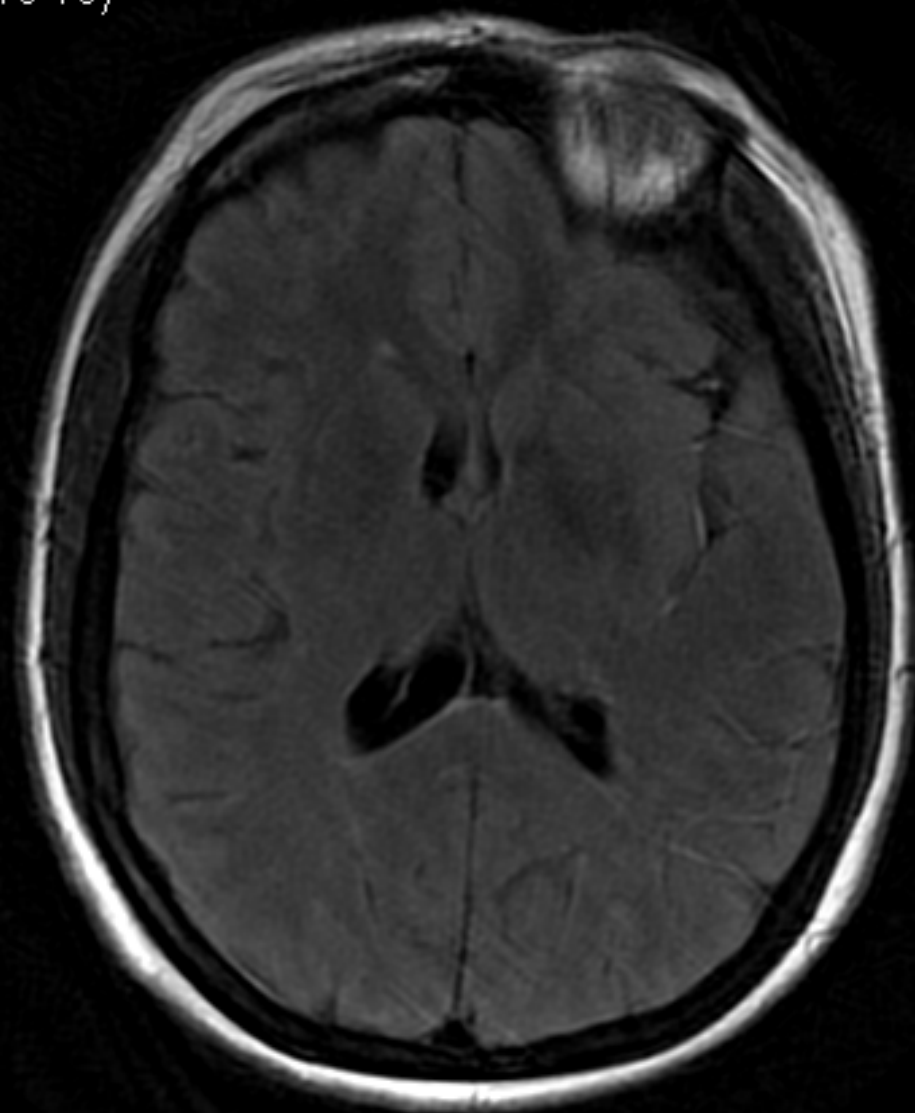
Loc : 13,69 mm
C : 504 W : 4009



100 %
14 / 48

Dicom (16 16 15)
512 x 512

CRANE
MR



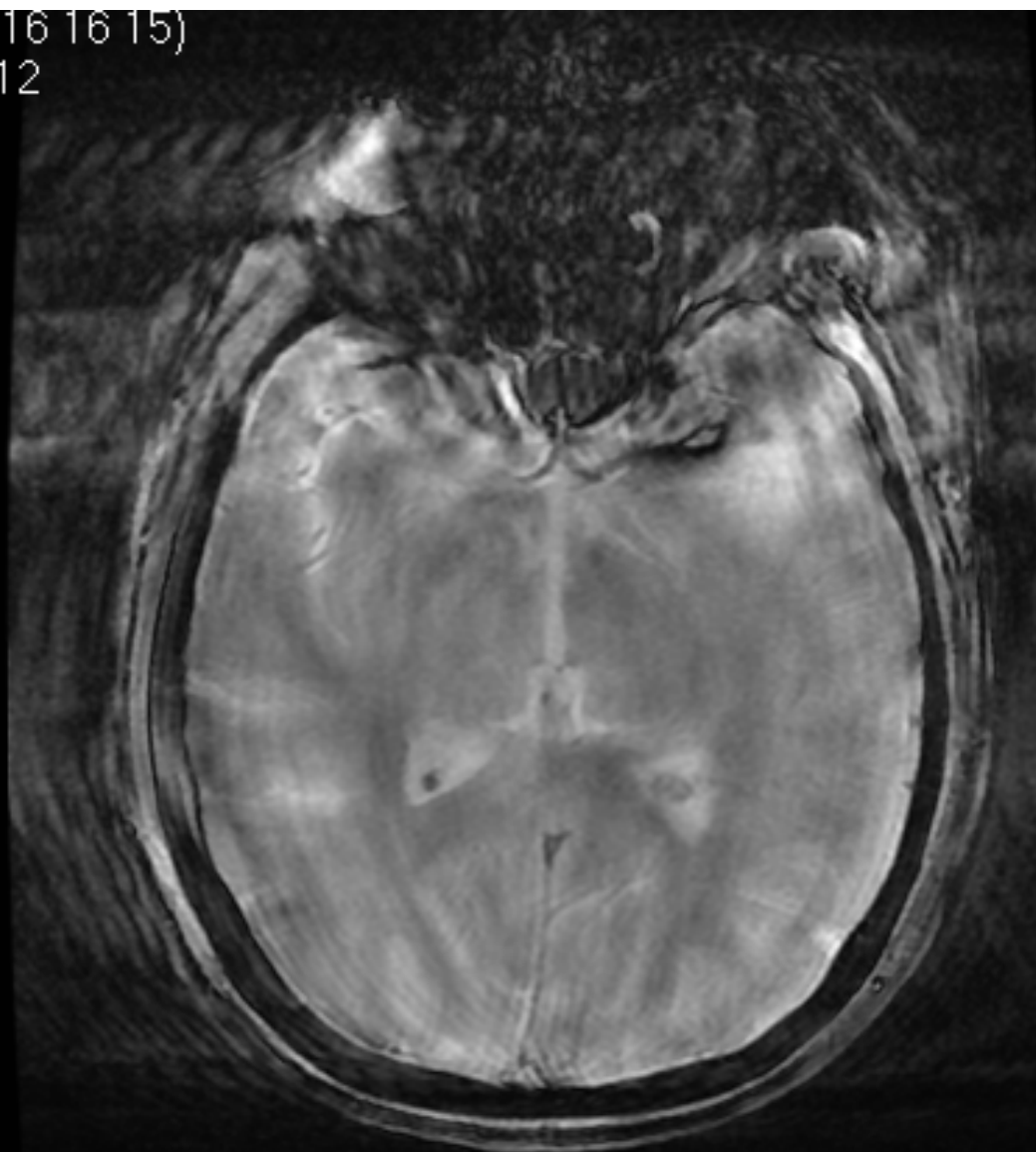
Loc: 0,00 mm
C: 2409 W: 4818




100 %
17 / 33

Dicom (16 16 15)
512 x 512

CRANE
MR



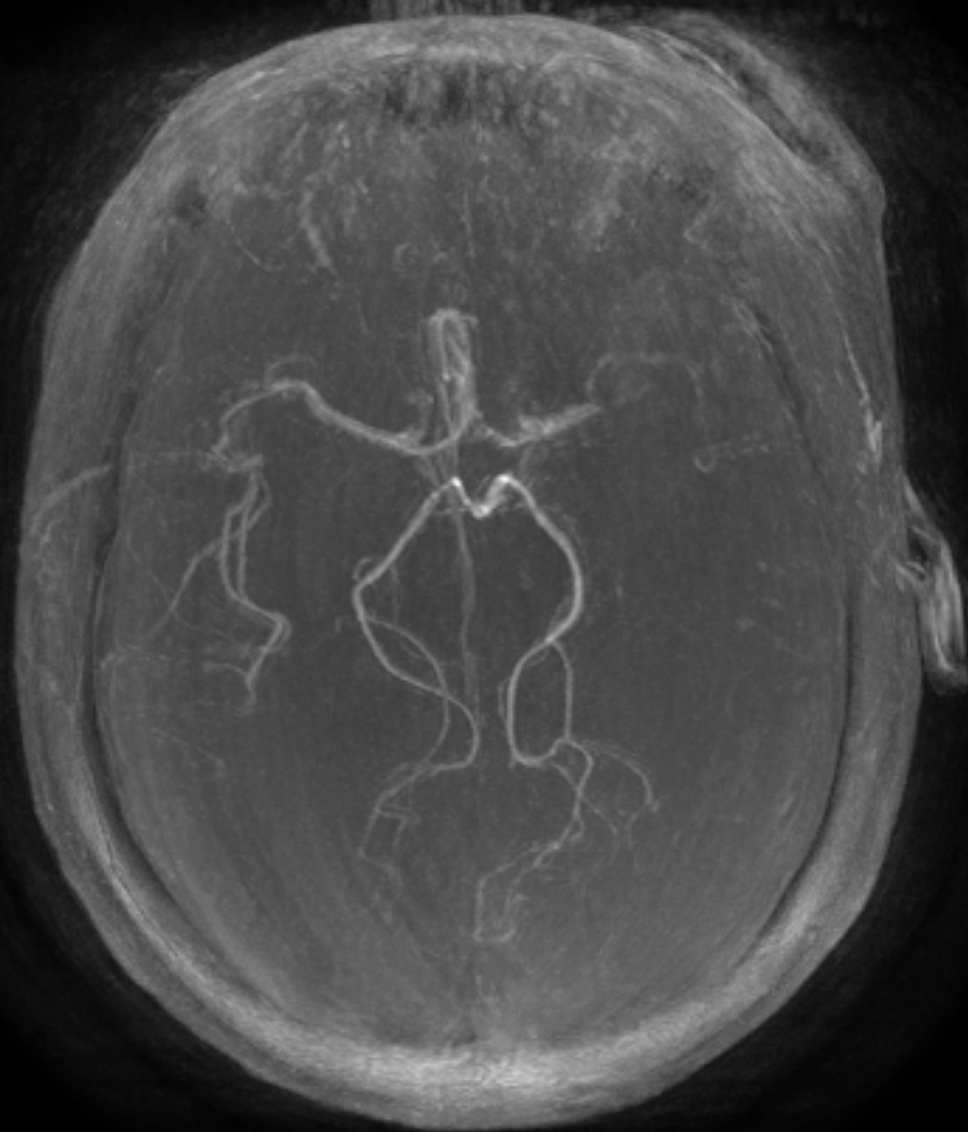Loc: -8,82 mm
C: 978 W: 1973



100 %
10 / 25

Dicom (16 16 15)
512 x 512

CRANE
MR



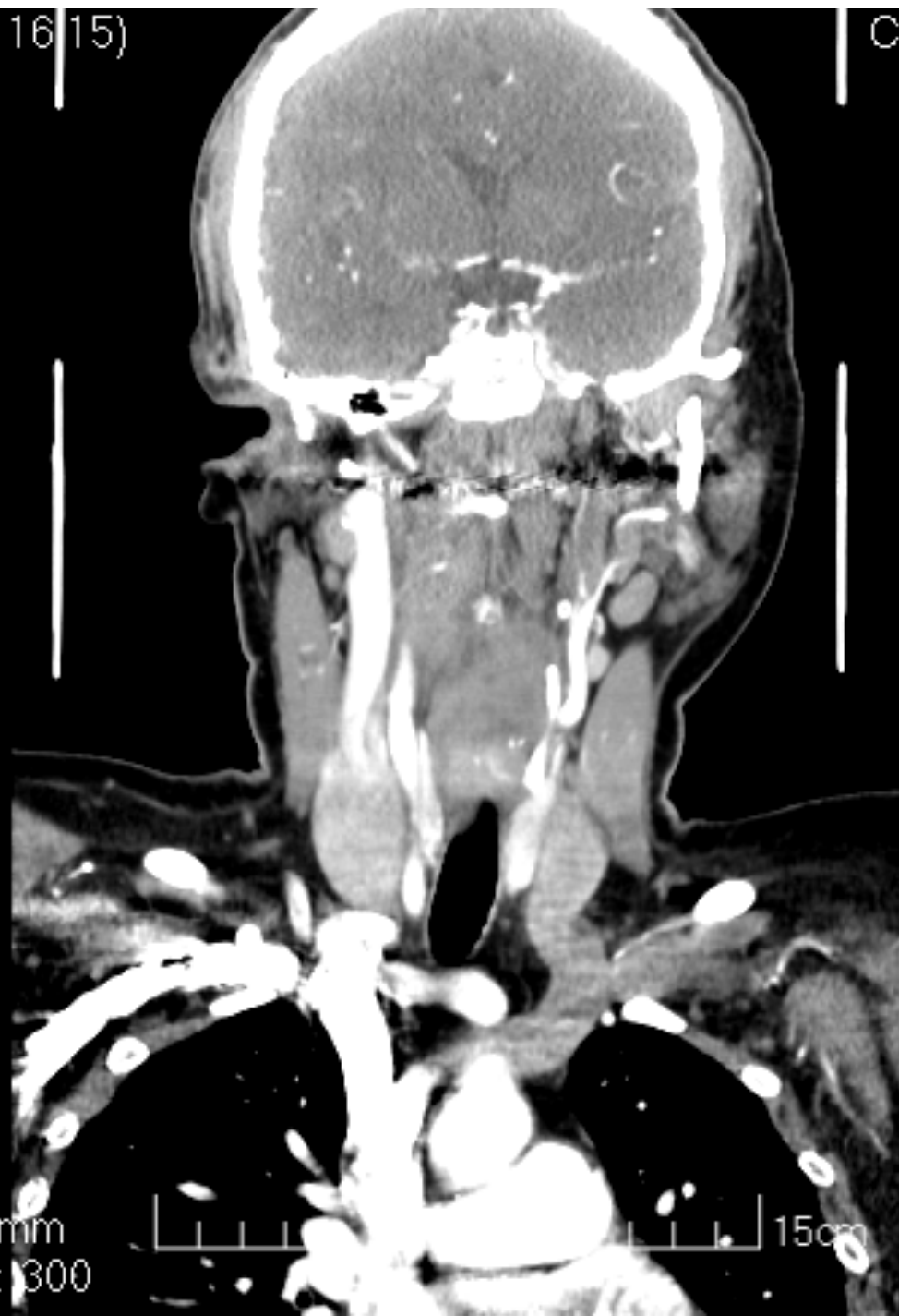
Loc: -3,66 mm
C: 549 W: 1099



100 %
1 / 225

Dicom (16 16 15)
512 x 512

CRANETS
CT



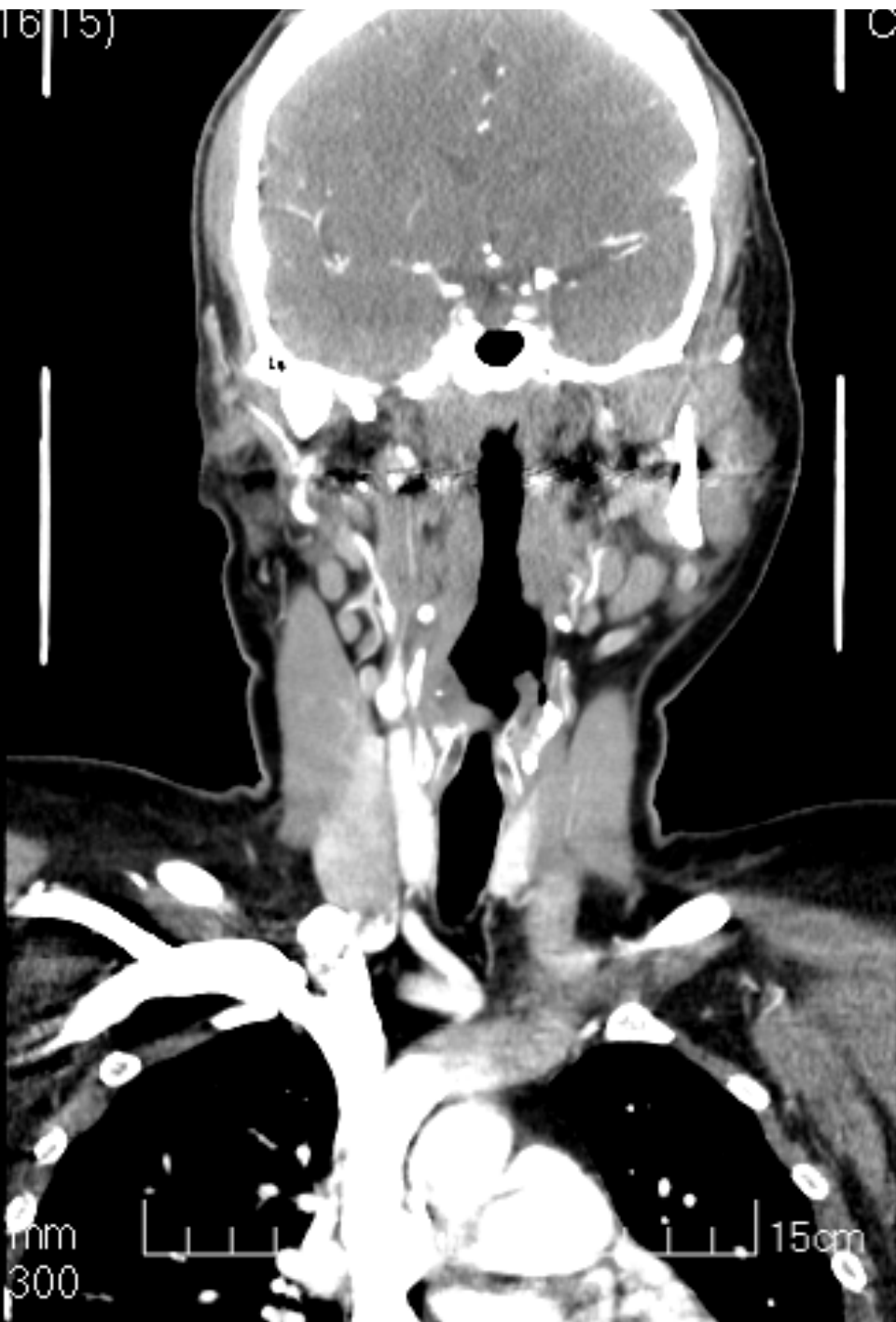
Loc: 6,05 mm
C: 30 W: 300



100 %
46 / 103

Dicom (16 16 15)
512 x 512

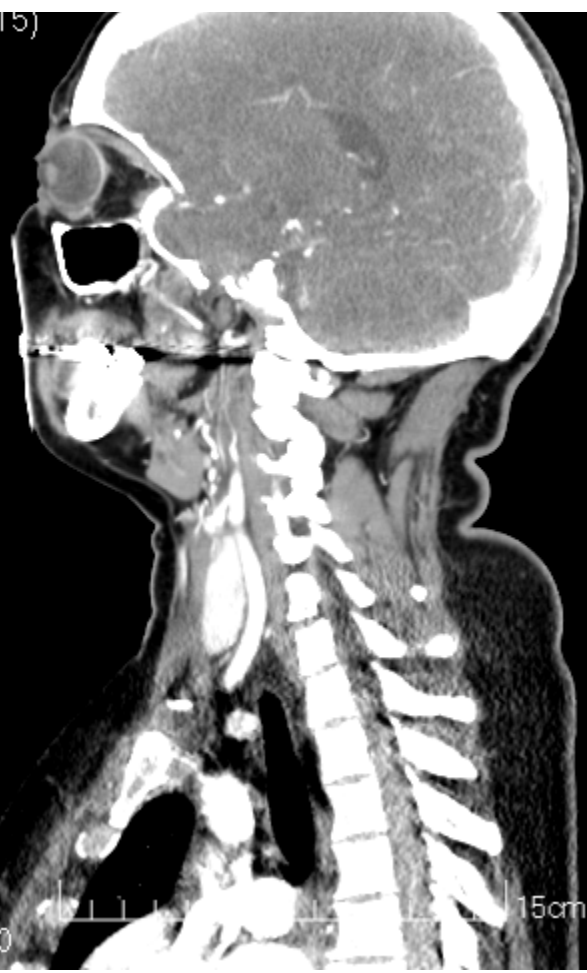CRANE TSA
CT



Loc: 12,05 mm
C: 30 W: 300

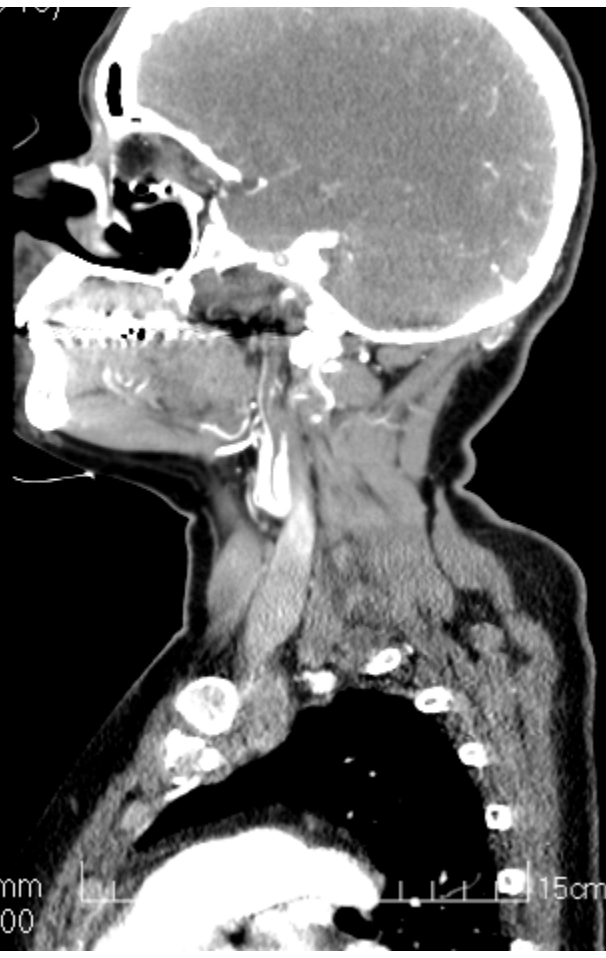100 %
43 / 103

Dicom (16 16 15)
512 x 512



CRAI

Dicom (16 16 15)
512 x 512



100 %
73 / 115

Loc: -31,88 mm
C: 30 W: 300
53 / 115

Décision thérapeutique?

- 41 ans, thrombose sylvienne G
- Double dissection carotidienne subocclusive
- 3 h depuis le début de l'hémiplégie
- Score NIH: 21
- AVP hémorragique il y a 18 jours

Thrombolyse IV

- Score NIH 18 à H1 et H24
- Score NIH 8 à la sortie (aphasie de Broca)
- Angioscan TSA contrôle: recanalisation de la sylvienne, persistance des dissections carotidiennes subocclusives
- Bodyscan: pas de lésions hémorragiques
- Reprise chirurgicale d'une plaie superficielle de la cuisse
- Relais Coumadine